



Revisión | Entomología

# Larvas de mosca vinculadas con miasis en humanos en Costa Rica: técnicas para el procesamiento e identificación de las especies más frecuentes

Luis Enrique Chaves-González<sup>1 2</sup>, Adriana Troyo<sup>1 2</sup>, Ólger Calderón-Arguedas<sup>1 2</sup> y Diana Rojas-Araya<sup>1 2</sup>

**AFILIACIONES:** <sup>1</sup> Laboratorio de Investigación en Vectores, Centro de Investigación en Enfermedades Tropicales, Universidad de Costa Rica, San José, Costa Rica. <sup>2</sup>Sección de Entomología Médica, Facultad de Microbiología, Universidad de Costa Rica, San José, Costa Rica.

**RESUMEN** Las miasis son infestaciones provocadas por larvas de mosca en vertebrados, incluido el ser humano, que constituyen una problemática de salud pública. Según la biología de sus agentes y el sitio anatómico afectado, estas pueden tener implicaciones diferenciadas en cuanto a diagnóstico, tratamiento, prevención y control. En este sentido, la correcta identificación de los agentes etiológicos es esencial en la prevención de estas parasitosis. Así mismo, la identificación de los grupos de interés clínico depende del análisis macroscópico de las larvas y la disección, montaje y análisis microscópico de caracteres de relevancia taxonómica. Este trabajo presenta una sinopsis de la biología y morfología de los principales agentes productores de miasis de importancia clínica en Costa Rica, y describe las técnicas apropiadas para la obtención, conservación y procesamiento de las muestras asociadas con estas. Finalmente, se ofrece una clave dicotómica para la identificación de las principales especies de relevancia en este contexto.

**PALABRAS CLAVE** Miasis, Muscomorpha, larva, procesamiento, identificación, Costa Rica

**INTRODUCCIÓN** Las miasis son infestaciones provocadas por larvas de dípteros, principalmente moscas (Diptera: Brachycera). Dichas infestaciones tienen lugar en tejidos o cavidades de animales vertebrados, incluyendo el ser humano. Las larvas se alimentan, por al menos un periodo, de tejidos y fluidos del hospedador (James, 1947; Zumpt, 1965; Mullen y Durden, 2019). A pesar de que existen otros dípteros, diferentes a moscas, que se han reportado como posibles agentes de miasis en humanos, por ejemplo, *Clogmia albipunctata* (Diptera: Psychodidae), estos eventos son infrecuentes (Akhoundi et al., 2022). Las moscas presentan una metamorfosis completa (holometábola), en la que se incluyen huevos, tres estadios larvales, pupa y adultos (hembras y machos) (Figura 1).

Dirección para correspondencia,  
dirigida a:

Luis Enrique Chaves-González.  
luisenrique.chaves@ucr.ac.cr

**Recibido:** 15 de noviembre 2024

**Aceptado:** 13 de enero 2025

**Publicado:** 15 de enero 2025

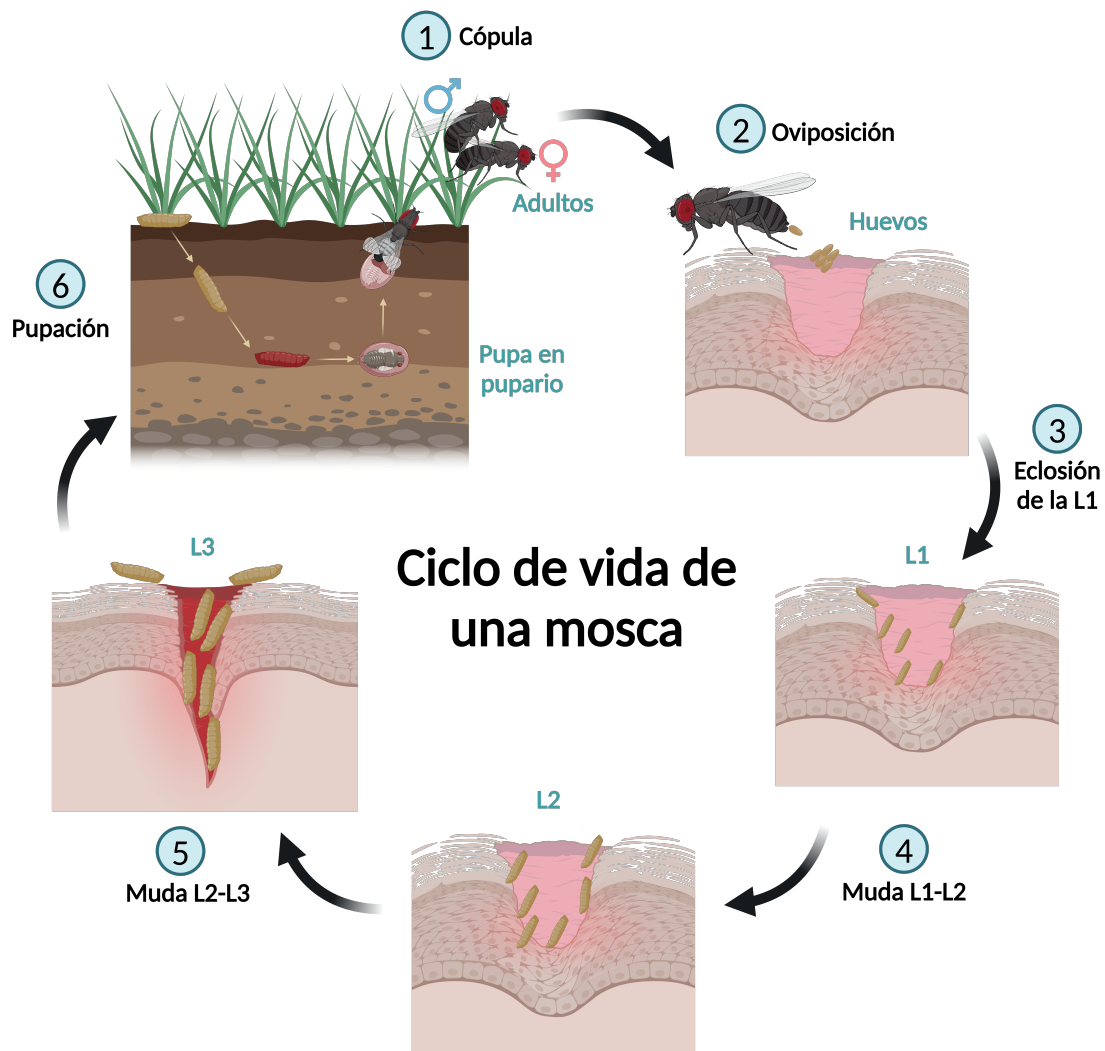


Figura 1. Ciclo de vida de una mosca. (1) Después de emerger y alimentarse, los machos y hembras copulan. (2) La hembra oviposita en un sustrato, en este caso una herida expuesta. (3) Las larvas de primer estadio eclosionan del huevo. (4) Las larvas de primer estadio se alimentan del sustrato y mudan. (5) Las larvas de segundo estadio se alimentan del sustrato y mudan. (6) Las larvas de tercer estadio se alimentan y migran hacia el suelo, donde ocurrirá la pupación. Creado con <https://BioRender.com>

En general, las miasis más frecuentes en el ser humano tienen lugar como resultado de la ovipostura o larvipostura sobre lesiones dérmicas o en orificios naturales (oído, nariz, boca, región anal y genitourinaria), y la subsecuente eclosión y desarrollo de larvas en el sitio anatómico afectado. Sin embargo, hay excepciones como el caso de *Dermatobia hominis*, cuyos huevos son transportados hasta el hospedero por otros insectos y la larva es depositada sobre el vertebrado en el momento de contacto con ese insecto (Sancho, 1988). En todos los casos, y luego de un periodo de desarrollo de las larvas, estas abandonan al hospedero y la pupación tiene lugar en el ambiente, comúnmente en tierra suelta. La duración del ciclo de vida depende de cada especie y, en el caso del estadio de pupa, también de las condiciones ambientales, como la temperatura y la humedad relativa. Las consecuencias de las miasis en los tejidos o cavidades pueden variar e incluyen distintos mecanismos patológicos. En general, se presenta una acción traumática por la disrupción mecánica que causan las piezas bucales, así como la lisis de tejido asociada con enzimas de las larvas, tales como proteasas de serina y metaloproteasas (Brown et al., 2010). De igual forma, en el sitio de la miasis se desarrolla un importante proceso inflamatorio e irritativo, el cual puede, además, asociarse con infecciones secundarias vinculadas con la migración de las larvas en los tejidos.

## Revisión

El grado de afectación puede comprometer la función de tejidos y órganos, pero también pueden presentarse efectos psicológicos y, en algunas ocasiones, incluso la muerte (Eldridge y Edman, 2012).

Las miasis se pueden clasificar con base en diferentes criterios. Uno de estos es según el sitio anatómico de la lesión, el cual las categoriza en miasis dérmicas (traumáticas, sanguinícolas, forunculares y tipo larva migrans), de la región anal y vaginal, intestinal, de la vejiga y tracto urinario, de la nariz, boca, oídos, ojos y senos accesorios. También se pueden clasificar de acuerdo con la biología de sus larvas como obligatorias o primarias, facultativas o secundarias y accidentales o pseudomiasis, lo cual depende de la especie involucrada (Cuadro 1)

<b>Tipo de miasis</b>	<b>Familia</b>	<b>Género o especie</b>
Obligatoria	Oestridae	<i>Dermatobia hominis</i>
	Calliphoridae	<i>Cochliomyia hominivorax</i>
Facultativas	Calliphoridae	<i>Cochliomyia macellaria</i>
		<i>Chrysomya spp.</i>
		<i>Lucilia spp.</i>
	Sarcophagidae	<i>Sarcophaga spp.</i>
		<i>Blaesoxipha plinthopyga</i>
Miasis accidental	Muscidae	<i>Musca domestica</i>
	Stratiomyidae	<i>Hermetia illucens</i>
	Syrphidae	<i>Ornidia spp.</i>
		<i>Palpada spp.</i>
	Tephritidae	<i>Anastrepha spp.</i>
		<i>Ceratitis spp.</i>

Cuadro 1. Moscas de mayor importancia clínica en Costa Rica por su vinculación con miasis, categorizadas según la biología de sus larvas.

(Service, 2012; Francesconi y Lupi, 2012; Mullen y Durden, 2019). Las miasis obligatorias son propias de especies cuyas larvas actúan como parásitos obligados y tienen preferencia por tejido sano (larvas biontófagas). Por su parte, las miasis facultativas están dadas por especies de las cuales las larvas se desarrollan usualmente en carroña o tejido orgánico inerte (larvas necrobiontófagas). Dichas larvas pueden ejercer, ante ciertas condiciones, un parasitismo facultativo en hospederos vivos. De estas condiciones es frecuente la existencia de tejido necrótico, secreciones purulentas o lesiones secundarias a una miasis primaria. En el caso de las miasis accidentales o pseudomiasis, estas ocurren cuando larvas de moscas son ingeridas en alimentos, transitan por el tubo digestivo y finalmente salen vivas en las heces, sin que se dé un establecimiento de la larva dentro del tracto digestivo.

## Revisión

Aunque usualmente son asintomáticas, en ocasiones, las pseudomiasis pueden estar vinculadas con sintomatología gastrointestinal como dolor, náuseas, vómitos, diarrea y sangrado (Kenney, 1945; Zumpt, 1963; James y Harwood, 1969). En casos donde se involucran especies de la familia Stratiomyidae y Syrphidae, se ha reportado la expulsión de larvas posterior a la aplicación de tratamientos con antiparasitarios, indicando que posiblemente estas tienen la capacidad de permanecer cierto tiempo en el lumen intestinal y experimentar algún grado de desarrollo, razón por la cual se les considera agentes causales de miasis entéricas verdaderas (Calderón-Arguedas et al., 2005; Pérez-Bañón et al., 2020).

Los principales agentes productores de miasis reportados en Costa Rica se ubican en los infraórdenes Muscomorpha y Stratiomyomorpha (Morales et al., 1971; Calderón-Arguedas et al., 2005; Sánchez-Sánchez et al., 2014; Pérez-Bañón et al., 2020). En el caso de las miasis, el estadio de interés diagnóstico es la larva. De manera general, en el caso de los muscomorfos, las larvas son vermiformes, acéfalas y constan de 12 segmentos. Son de color blanquecino y presentan, en su región anterior, un esqueleto cefalofaríngeo compuesto por diferentes escleritos de interés taxonómico (Figura 2).

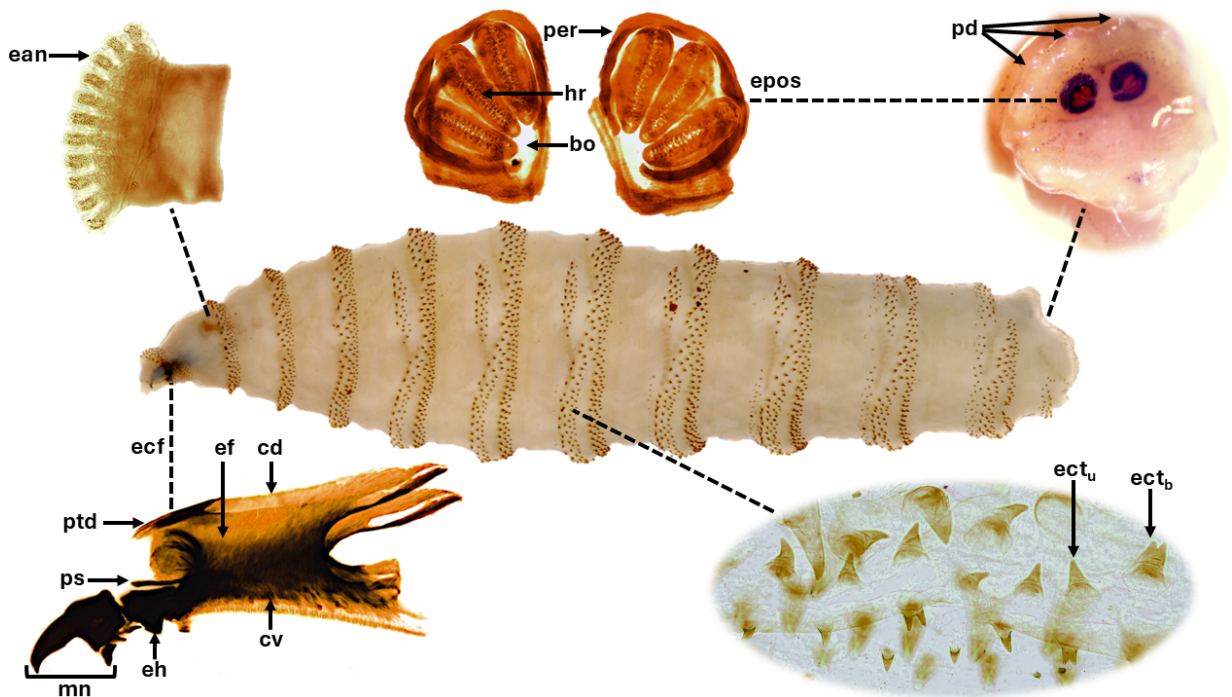


Figura 2. Morfología general de una larva acéfala y principales caracteres de relevancia taxonómica: espiráculos anteriores (ean), esqueleto cefalofaríngeo (ecf) con puente dorsal (ptd), esclerito parastomal (ps), mandíbulas (mn), esclerito hipofaríngeo (eh), esclerito faríngeo (ef), cuerno dorsal (cd) y cuerno ventral (cv), espinas cuticulares unicúspides (ect<sub>u</sub>) y bicúspides (ect<sub>b</sub>), segmento anal con papilas dorsales (pd), espiráculos posteriores (epos) con peritrema (per), hendiduras respiratorias (hr) y botón (bo).

En esta región se ubican, además, los espiráculos anteriores con un número variable de aberturas digitiformes. En la región posterior presentan un par de espiráculos posteriores con estructuras de relevancia diagnóstica, tales como el peritrema (completo o incompleto), el botón (definido o inaparente) y hendiduras respiratorias (dos en las L1 y L2, y tres en las L3).

## Revisión

Estas últimas pueden ser rectas, arqueadas, sinuosas o serpiginosas, y convergentes o no a la zona del botón. Asimismo, el segmento anal puede presentar protuberancias o papilas cuya morfología y ubicación tienen valor taxonómico. En los segmentos del cuerpo, pueden presentar agrupaciones de espinas cuticulares a manera de anillos concéntricos. Estas espinas pueden rematar su estructura apical en una punta (unicúspides o monocúspides), dos puntas (bicúspides) o hasta tres puntas (tricúspides). Por su parte, los estratiomorfos se distinguen fácilmente por ser larvas hemicéfalas, con una cápsula cefálica incompleta, parcialmente esclerosada y con mandíbulas curvas y paralelas en la parte ventral (Brown et al., 2010).

Este trabajo tiene como objetivo resumir conceptos básicos sobre las miasis, así como la biología y morfología de los agentes etiológicos más comunes en Costa Rica. Pretende, además, proporcionar un apoyo teórico-práctico para la obtención, conservación y procesamiento de muestras vinculadas con miasis, así como la identificación de los agentes asociados, y el transporte de larvas de moscas a centros especializados de diagnóstico, cuando así se requiera. Finalmente, se proporcionan insumos taxonómicos para la identificación de los grupos de interés en el contexto nacional.

## BIOLOGÍA Y MORFOLOGÍA DE LOS PRINCIPALES AGENTES PRODUCTORES DE MIASIS DE IMPORTANCIA CLÍNICA EN COSTA RICA *Oestridae*

Dentro de esta familia, la subfamilia Cuterebrinae contiene varias especies vinculadas con miasis en humanos y otros animales, distribuidas en dos géneros principales: *Dermatobia* y *Cuterebra* (Catts, 1982). De estos, la especie *Dermatobia hominis* es la más importante en la práctica clínica humana. En general, los adultos de esta familia presentan una apariencia robusta (15-25 mm), con un aparato bucal reducido y un cuerpo con pilosidades densas. Las L1 presentan una o dos bandas de espinas cuticulares anteriormente en cada segmento corporal, y una almohadilla adhesiva, o bien, los espiráculos posteriores en una extensión tubular, en el segmento posterior. En el caso de las L2 y L3, la cutícula, en la porción anterior de los segmentos, se encuentra densamente provista de espinas cuticulares a manera de armadura, con espinas laminares o en formato de escamas (Brown et al., 2010).

### *Dermatobia-hominis*

El género *Dermatobia* es monotípico, con *D. hominis* como única especie. Esta mosca requiere una alta humedad relativa para que los huevos sobrevivan y un suelo húmedo para que la pupa se desarrolle, por lo que se encuentra distribuida principalmente en los bosques tropicales húmedos de la región neotropical usualmente por debajo de los 1500 msnm (Villalobos et al., 2016). Las hembras adultas de *D. hominis* colocan sus huevos en otros insectos como mosquitos o moscas, los cuales actúan como transportadores. Los embriones se desarrollan mientras los huevos se encuentran adheridos al insecto transportador, hasta convertirse en larvas de primer estadio después de 4 a 15 días.

## Revisión

La eclosión ocurre como respuesta a los estímulos de calor y humedad propiciados por el hospedador vertebrado cuando el insecto transportador se posa sobre el mismo (Catts, 1982). Cuando esto sucede, las larvas ingresan a la piel a través de los folículos pilosos o por pequeñas heridas. Estas generan una miasis foruncular, a manera de nódulos eritematosos e inflamados que albergan una larva por lesión. El nódulo exhibe una apertura en su porción apical, que representa el sitio por donde la larva expone sus espiráculos posteriores para respirar. La afectación tiene lugar en animales domésticos, silvestres y en los seres humanos. Aunque en la mayoría de los casos se presentan lesiones típicas en cuero cabelludo, extremidades, espalda o tronco, se ha informado sobre lesiones en otros sitios como mama, ojo y párpado (Morales, 1971). En la literatura médica nacional figura el caso de un infante recién nacido, quien experimentó la internalización de una larva de *D. hominis* a través de la fontanela, lo que le provocó la muerte (Céspedes et al., 1962). El desarrollo larvario dura entre 4 y 10 semanas y ocurre en el tejido dérmico del hospedero, en donde la larva se alimenta del tejido sano. Posteriormente, las larvas maduras salen de la piel y caen al suelo, donde se convierten en pupas. Las moscas adultas emergen después de aproximadamente 4 a 11 semanas, pero son difíciles de observar dado que tienen una sobrevivencia de unos pocos días (Catts, 1982). En condiciones experimentales, los adultos pueden sobrevivir entre 4 y 12 días en temperaturas de entre 22 y 26 °C (Zeledón, 1957; Sancho, 1988).

En general, todos los estadios larvales de *D. hominis* presentan espinas cuticulares conspicuas en uno o dos juegos de anillos concéntricos en varios segmentos. Las L1 presentan un segmento terminal desprovisto de espinas, mientras que las L2 y L3 presentan espiráculos posteriores con hendiduras respiratorias rectas no convergentes a la zona del botón. Además, dada su disposición en la lesión, la porción posterior de la larva es generalmente más aguzada que los segmentos anteriores (Brown et al., 2010).

**Calliphoridae** Los hábitos larvales de los califóridos varían considerablemente de una subfamilia a otra. Algunas especies, frecuentes en Costa Rica, colocan sus huevos sobre tejidos sanos y otras prefieren tejido necrótico o cadavérico; pero en ambos casos, las agregaciones larvales pueden llevar a cabo un rápido y eficiente consumo tisular a través de una combinación de actividad enzimática y mecánica. Algunas de las especies más importantes como agentes de miasis en Costa Rica pertenecen a los géneros *Cochliomyia*, *Lucilia* y *Chrysomya* (Morales et al., 1971, Sánchez-Sánchez et al., 2014). Los califóridos de importancia médica en Costa Rica son, en general, moscas de tamaño medio a grande (5-15 mm) de coloración metálica con tonos azulados, verdosos, morados o cafés. Las larvas presentan un esqueleto cefalofaríngeo con pigmentación uniforme, sin arco ventral y con esclerito oral accesorio usualmente presente, espiráculos posteriores con hendiduras respiratorias rectas y convergentes al botón. Las especies de importancia clínica se pueden dividir en dos grandes grupos según las características morfológicas de los espiráculos

## Revisión

posteriores de la larva de tercer estadio (Brown et al., 2010): tipo *Chrysomyinae* o tipo *Calliphorinae/Luciliinae*. Las larvas de los crisominos presentan espiráculos posteriores ubicados en una fosa poco profunda, con peritrema incompleto y botón indiferenciado; este grupo comprende géneros importantes, tales como *Cochliomyia* y *Chrysomya*. Por su parte, los califorinos y lucilinos presentan espiráculos posteriores expuestos en el ápex del segmento terminal, con peritrema completo y botón diferenciado; con representantes como *Calliphora* y *Lucilia*.

### *Cochliomyia-hominivorax*

*Cochliomyia hominivorax*, conocido como el gusano barrenador del ganado (GBG) o larva tornillo primaria del Nuevo Mundo, es un parásito obligado de importancia en salud pública y que causa pérdidas económicas significativas en el continente americano (Forero et al., 2008). Las hembras de esta especie ovipositan en heridas frescas o cavidades anatómicas, tales como boca, nariz, oído y vagina, de mamíferos y raramente aves. Cada hembra puede colocar entre 50-400 huevos por ovipostura, dispuestos ordenadamente a manera de pilas de tejas. Estos huevos eclosionan entre 10 a 24 horas después, periodo tras el cual, múltiples larvas excavan el tejido sano y se alimentan de forma gregaria generando una miasis tipo gusanera (Spradbery, 1994). Después de 5 a 7 días, las larvas alcanzan la madurez y salen de las heridas o cavidades y caen al suelo, donde se entierran y se convierten en pupas. En climas cálidos, la etapa de pupa dura entre 7 y 10 días. El ciclo de vida desde el huevo hasta el adulto suele ser de 2 a 3 semanas. Tras su infestación, se pueden generar infecciones bacterianas secundarias, las cuales pueden desencadenar en la muerte del hospedero, si no son tratadas adecuadamente. Por otra parte, las lesiones avanzadas causadas por *C. hominivorax* pueden atraer moscas necrobiontófagas que podrían ovipositar en el mismo sitio, generando una miasis secundaria, y en donde estas otras larvas se encontrarán en la superficie de la lesión (Laake et al., 1936; Service, 2012).

Durante un periodo de 23 años, *C. hominivorax* estuvo ausente del territorio nacional. Históricamente, en el año 2000, se declaró oficialmente eliminada de Costa Rica, ya que el último caso de miasis vinculado con esta mosca ocurrió en 1999 (Wyss, 2000); sin embargo, nuevos casos en animales y humanos se presentaron en el 2023 y 2024, respectivamente (SENASA, 2024, Venegas-Montero et al., 2024). Dada su importancia médico-veterinaria, a continuación, se describen los caracteres morfológicos más relevantes de los diferentes estadios de esta especie (López y Rodríguez, 1997).

## Revisión

Los huevos son de color blanco cremoso brillante, de apariencia cilíndrica, con extremos romos y una sutura dorsal completa. Estos no suelen encontrarse en las lesiones, ya que presentan un periodo de desarrollo embrionario breve (10–20 horas). Las larvas de primer estadio poseen espiráculos anteriores poco diferenciados y espiráculos posteriores sin peritrema aparente, con una o dos hendiduras respiratorias ovaladas muy cercanas entre sí y dispuestas a manera de "V". El esqueleto cefalofaríngeo es pequeño y sin escleritos orales accesorios, poseen espinas cuticulares visibles y las papilas anales no son desarrolladas. Por su parte, las larvas de segundo estadio presentan un esqueleto cefalofaríngeo sin escleritos orales accesorios, y los espiráculos anteriores son visibles y presentan 10 aberturas respiratorias. Los espiráculos posteriores son incompletos, con hendiduras respiratorias más separadas que en la L1. Están provistas de gran cantidad de espinas cuticulares unicúspides, bicúspides y tricúspides, con cordones traqueales pigmentados únicamente en la mitad del último segmento, y las papilas anales son más definidas que en la L1. El tercer estadio larval presenta espiráculos anteriores con 6-11 aberturas muy pronunciadas, y espiráculos posteriores con peritrema incompleto y tres hendiduras respiratorias rectas convergentes al botón. Las espinas cuticulares son, en su mayoría, unicúspides, con algunas bicúspides y tricúspides; el segmento anal presenta espinas dispuestas horizontalmente y cordones traqueales pigmentados en la extensión de los últimos tres segmentos, como mínimo. La pupa es cilíndrica, con extremos romos, de color pardo rojizo, y con espinas cuticulares evidentes rodeando los segmentos. Finalmente, los adultos corresponden a moscas de color metálico azulverdoso, con tres bandas negras sobre el tórax, de las cuales la central es más corta. Las hembras poseen una basicosta negra, mientras que a nivel de la cabeza no presentan setas orbitales proclinadas. Ambos sexos poseen sétulas posgenales negras y un esclerito occipital de color café rojizo (López y Rodríguez 1997; Amat 2009).

### *Cochliomyia-macellaria*

*Cochliomyia macellaria*, conocido también como falso gusano barrenador o larva tornillo secundaria, se distribuye en los trópicos y subtrópicos de América. En Costa Rica, se encuentra predominantemente en zonas húmedas de altitud baja y hasta los 1400 msnm (Vargas, 1999). Las larvas de esta especie causan miasis facultativas, y son capaces de infestar heridas después de la invasión de agentes causantes de miasis primarias. La hembra adulta deposita de 50 a 200 huevos sobre el sustrato, y las larvas eclosionan en aproximadamente 12-24 horas. Estas se alimentan del tejido hasta alcanzar la madurez en aproximadamente 4 días, periodo tras el cual, abandonan el sustrato y migran en busca de un sitio adecuado para la pupación. La etapa de pupa puede durar de 7 a 10 días, dependiendo de la temperatura. Los adultos pueden vivir hasta 6 semanas (Laake et al., 1936; Mullen y Durden, 2019).



En términos del diagnóstico diferencial con *C. hominivorax*, los huevos de *C. macellaria* presentan una sutura dorsal incompleta y se disponen en el sitio de ovipostura de forma desordenada. Las L1 presentan un esqueleto cefalofaríngeo de mayor tamaño que *C. hominivorax*, mientras que las L2 presentan cordones traqueales pigmentados solamente en una cuarta parte de la extensión del último segmento. La mayoría de las diferencias entre ambas especies se reconocen a nivel de la L3, de las cuales las espinas cuticulares de *C. macellaria* son principalmente bicúspides y tricúspides, aunque pueden ser unicúspides, y se disponen a manera de curva en el segmento anal. Además, los espiráculos anteriores de *C. macellaria* no presentan aberturas tan pronunciadas, y la pigmentación de los cordones traqueales dorsales se presenta únicamente en la mitad posterior del último segmento (López y Rodríguez, 1997).

### *Lucilia*-spp.

El género *Lucilia* se encuentra ampliamente distribuido en el continente americano. Una de las especies más comunes como agente de miasis facultativas es *Lucilia cuprina*, cuyos adultos presentan una coloración verde cobrizo y las hembras ovipositan en una amplia variedad de sustratos. Los huevos suelen eclosionar entre 8 y 12 horas, su período larvario dura entre 5 y 8 días, y el periodo de pupa entre 6 y 15 días (Vargas, 1999; Service, 2012). Las larvas de esta especie presentan un esclerito oral accesorio no pigmentado y la distancia entre las papilas dorsales internas es mayor a la distancia entre estas y las papilas dorsales mediales (Velásquez et al., 2010). Otras especies de este género están presentes en Costa Rica y algunas son frecuentes en fauna cadavérica (por ejemplo, *Lucilia eximia*), por lo que existe la posibilidad de que también puedan generar miasis en humanos; sin embargo, dada la diversidad de especies, no se detalla la morfología de estas (Sandoval-Arias et al., 2020).

### *Chrysomya*-spp.

Tres especies de este género, *Ch. rufifacies*, *Ch. megacephala* y *Ch. albiceps*, han sido introducidas desde los trópicos del Viejo Mundo a América. En cuanto a su distribución en el país, son más comunes en zonas húmedas y se encuentran en un rango de altitudes que van desde los 10 a los 2000 msnm. En términos del ciclo de vida, y a 25 °C y 80 % de humedad, se ha reportado que la duración es de aproximadamente 23 días (24 horas como huevo, 10 días como larva y 12 días como pupa) para *Ch. rufifacies*; 21 días (18 horas como huevo, 10 días como larva y 11 días como pupa) para *Ch. megacephala*; y 16 días (18 horas como huevo, 9 días como larva y 7 días como pupa) para *Ch. albiceps*. Todas estas especies son moscas carroñeras de amplia distribución que han sido vinculadas con miasis facultativas (Vargas, 1999). Las larvas de *Ch. rufifacies* y *Ch. albiceps* presentan tubérculos dorsales y laterales prominentes con espinas apicales pequeñas, y han sido consideradas como indistinguibles por algunos autores (Baumgartner, 1993).

## Revisión

Sin embargo, *Ch. rufifacies* presenta espinas pequeñas en toda la extensión el primer tubérculo dorsal, ausentes en el caso de *Ch. albiceps* (Erzinclioğlu, 1987). Por su parte las larvas de *Ch. megacephala* carecen de tubérculos dorsales y laterales, presentan papilas anales levemente desarrolladas, espinas cuticulares mayoritariamente bicúspides con algunas unicúspides y su esqueleto cefalofaríngeo presenta esclerito oral accesorio parcialmente pigmentado (ausente en *Ch. rufifacies* y *Ch. albiceps*) (Flórez y Wolff, 2009; Prado et al., 2023).

**Sarcophagidae** Las moscas pertenecientes a esta familia también son conocidas como “moscas de la carne”. La subfamilia Sarcophaginae incluye especies necrófagas, coprófagas y parásitas de animales. Las hembras son ovovivíparas, por lo que colocan larvas L1 sobre el sustrato y no huevos, como sí lo hacen otras especies de moscas. El desarrollo de las larvas puede ocurrir en alrededor de 3 días y depende de la temperatura y disponibilidad de recursos (Brown, et al., 2010).

Esta familia presenta moscas de tamaño pequeño a grande (5-25 mm), que en su mayoría presentan un tórax con tres bandas negras verticales y un abdomen con patrón de color cuadriculado a manera de ajedrez (Brown et al., 2010). En cuanto a las larvas, todos los estadios presentan espiráculos posteriores ubicados en una fosa profunda (aunque puede ser plana e indistinguible en algunas especies). Por otro lado, las L2 y L3 presentan un peritrema incompleto y hendiduras respiratorias rectas no convergentes al área del botón (indiferenciado), dispuestas en ángulo de 90 con respecto al plano medio (Brown et al., 2010). La identificación a nivel de géneros y especies es compleja en este grupo, por lo que no se detallarán las características morfológicas específicas.

### *Sarcophaga*

Este es un género bien representado en la mayor parte del mundo, con más de 890 especies registradas (Buenaventura y Pape, 2017). Las hembras adultas depositan larvas en grupos de 30-60 individuos, usualmente sobre cadáveres en descomposición, excrementos humanos y animales, alimentos en descomposición y ocasionalmente en heridas. El desarrollo larvario en climas cálidos dura de 3 a 4 días y la etapa de pupa entre 7 y 12 días. Se han asociado con miasis facultativas y gastrointestinales accidentales (Service, 2012; Mullen y Durden, 2019).

### *Blaesoxipha*

Este es un género diverso, en el cual algunas especies, como *Blaesoxipha plinthopyga*, son comunes en ambientes sinántropicos y han sido vinculadas como parte de la fauna cadavérica además de estar relacionadas con infestaciones en humanos y animales, donde producen miasis sobre heridas y en orificios naturales (Calderón-Arguedas et al., 2014). Es un tipo de mosca fácilmente atraída a sitios donde abundan sustratos orgánicos de origen animal o desechos de alimentos, o personas con secreciones y fluidos (Calderón-Arguedas et al., 2014).

**Muscidae** Los múscidos están adaptados a una variedad de estilos de vida y se pueden encontrar en múltiples tipos de hábitats, incluyendo carroña o tejidos no sanos, excremento, basura, materia vegetal fresca o en descomposición, entre otros. Algunos adultos de estas moscas se alimentan de secreciones corporales como sudor y materia fecal y/o actúan como vectores mecánicos de patógenos del ser humano (Brown et al., 2010). De manera general, la familia comprende moscas de tamaño pequeño a grande (2-20 mm), de colores grises, negros o amarillos, aunque algunos géneros (e.g. *Neomyia*) pueden tener colores metálicos y pueden ser confundidos con califóridos. Las larvas presentan una región posterior usualmente convexa, con espiráculos posteriores levantados en diferente grado, papilas dorsales inconspicuas, peritrema completo, botón diferenciado, hendiduras respiratorias rectas (*Hydrotaea*), arqueadas (*Muscina*), serpiginosas (*Synthesiomyia*) o sinuosas (*Musca*) (Velásquez et al., 2010; Brown et al., 2010).

#### *Musca-domestica*

La mosca doméstica es cosmopolita. La mayoría de las especies de *Musca* prefieren el estiércol como medio de cría, pero *M. domestica* se desarrollará igualmente en casi cualquier tipo de materia animal o vegetal en descomposición. Son altamente sinantrópicas, y por ello no es inusual que los adultos se muevan desde la basura, el estiércol o la carroña hacia los alimentos humanos, lo que facilita el transporte de una variedad de microorganismos. Se han asociado con miasis facultativas (Geden et al., 2021). En general, las larvas de *M. domestica* siguen la morfología típica de los múscidos, con espiráculos posteriores que presentan hendiduras respiratorias sinuosas dispuestas en la periferia (Velásquez et al., 2010).

**Stratiomyidae** Esta familia está representada por moscas de tamaño pequeño a grande (2-28 mm) y que pueden ser miméticas de himenópteros (James, 1960; Gobbi, 2012; Mullen y Durden, 2019). Dentro de la misma, la especie *Hermetia illucens* ha sido vinculada con miasis entérica verdadera (Mullen y Durden, 2019). Esta especie se encuentra ampliamente distribuida en áreas tropicales y templadas cálidas del mundo. Las larvas se desarrollan en frutas, verduras y otros materiales vegetales en descomposición, cadáveres de animales en descomposición y excrementos. Los huevos se ponen en masa sobre el sustrato y eclosionan 4 días después. Los 5 estadios larvales duran alrededor de 14 días y la pupación dura aproximadamente 2 semanas (Gobbi, 2012). Ocasionalmente, los humanos pueden ingerir las larvas en frutas demasiado maduras o carne poco cocida, lo que puede provocar miasis intestinal. Se han reportado casos de miasis intestinal que resultaron en alteraciones entéricas severas, aparentemente debido al tamaño y actividad de las larvas (Calderón-Arguedas et al., 2005). En general, las larvas de esta familia, a diferencia de todos los demás grupos, son hemicéfalas, con una región cefálica esclerosada y retráctil, cuerpo aplanado y rugoso con un tegumento setoso. En el caso de *H. illucens*, que se ha reportado en un caso de miasis entérica en Costa Rica, su identificación requiere del análisis detallado de la

## Revisión

quetotaxia y otras estructuras, por lo que no se aborda en este trabajo; no obstante, el hallazgo de larvas de Stratiomyidae en casos de miasis entérica es altamente sugestivo de esta especie (Gobbi, 2012, Calderón-Arguedas et al., 2005).

**Syrphidae** Se trata de una familia numerosa, cuyos adultos son moscas de tamaño pequeño a grande (4-25 mm), fuertes voladores, muchos miméticos de himenópteros y a menudo se los ve volando cerca de las flores, de donde se alimentan de néctar. Sus larvas se desarrollan en aguas residuales, excrementos, cadáveres de animales y plantas en descomposición, material animal en descomposición de consistencia líquida, y otros sustratos variados (Mullen y Durden, 2019). Solo unos pocos taxones de esta familia se han vinculado con pseudomiasis entéricas, gastrointestinales o urogenitales en humanos. En el contexto regional, los géneros *Ornidia* y *Palpada* se han recuperado de muestras humanas (López et al., 2017; Pérez-Bañón, 2020). Con respecto a las larvas, existen varios morfotipos, y en el caso de *Palpada*, estas presentan un segmento anal alargado a manera de "cola de ratón" que puede ser retráctil, mientras que en el caso de *Ornidia*, el segmento anal presenta apenas una proyección tubular corta y esclerosada, en la que se disponen los espiráculos posteriores (Brown et al., 2010). En este documento no se detalla la morfología de los distintos géneros y especies de sírfidos posiblemente implicados en miasis, considerando la alta complejidad que conlleva su identificación definitiva, que en ocasiones puede requerir confirmación molecular.

**Tephritidae** Esta familia incluye larvas fitófagas que se alimentan de diversos tejidos vegetales, incluidos frutos, semillas, flores, hojas, tallos o raíces (Mullen y Durden, 2019). Poseen importancia agrícola, ya que incluyen especies plaga en la Región Neotropical. Los géneros *Anastrepha* y *Ceratitis*, se encuentran en frutas y se han vinculado con miasis accidentales, en las que las personas las consumen como parte de la pulpa de frutas y las larvas se observan en las heces (Jirón y Zeledón, 1979). Los tefrítidos son moscas de tamaño pequeño (3-8 mm), que poseen alas generalmente provistas de un patrón de manchas. Las larvas, por su parte, son de aspecto cilíndrico con una región anterior cónica, y presentan espiráculos posteriores indiferenciados, sin peritrema, con un botón pequeño y hendiduras rectas con setas espiraculares (Brown et al., 2010). Considerando la complejidad que representa la identificación de los diferentes géneros y especies de esta familia, y que esta usualmente no presenta una implicación clínica directa, no se detallan las diferencias morfológicas respectivas.

**OTROS AGENTES PRODUCTORES DE MIASIS** Otras familias de moscas pueden ser agentes de miasis facultativas en seres humanos, incluyendo miasis gastrointestinales, pero se presentan en menor frecuencia y poseen una relevancia clínica menor en comparación con las otras especies ya mencionadas. Dentro de estas especies figuran algunos representantes de las familias Drosophilidae, Piophilidae, Fannidae y Phoridae (Mullen y Durden, 2019).

## Revisión

En el caso de Costa Rica, por ejemplo, se ha informado de al menos un caso de miasis oral ocasionado por el fórido *Megaselia scalaris*, cuya identificación fue confirmada por biología molecular (número de acceso de Genbank PQ774814). Considerando que estos no son agentes usuales, su biología y morfología no se detalla en este trabajo.

### **PROCESAMIENTO DE LARVAS DE MOSCA PARA IDENTIFICACIÓN, obtención y conservación de la muestra**

La remoción larval es el paso inicial en el tratamiento de las miasis. En dicho proceso, se recolecta el material que posteriormente será analizado en el laboratorio para la determinación del agente causal. Específicamente, en el caso de las miasis forunculares la remoción larval está a cargo del médico, el cual suele efectuar una microcirugía de la lesión. Otra alternativa es la oclusión del orificio apical del forúnculo mediante la aplicación de sustancias como vaselina o el uso de parches que tapen la lesión. Ante la condición de anoxia, la larva tenderá a salir, momento en el cual será propicia su extirpación con la ayuda de pinzas (Smith, 2015). En las miasis tipo gusanera se suelen seguir varios pasos. Inicialmente se hace un lavado de la lesión con solución salina al 0.9%, con la intención de eliminar detritos y huevos que pudieran estar presentes en el sitio. Luego se aplica algún agente inmovilizante como vaselina, y la lesión se mantiene cubierta con gasa quirúrgica por un mínimo de 90 minutos. Posteriormente, se lleva a cabo la remoción larval con pinzas estériles. Dependiendo del estado del tejido, es conveniente proceder con un proceso de debridación y aplicación de analgésicos locales. La terapia con antibióticos es recomendada, así como la terapia con antiparasitarios como ivermectina, especialmente en miasis cavitarias o cuando las larvas son pequeñas (Bastista-da-Silva et al., 2012; Failoc-Rojas et al., 2018; Solano et al., 2020).

Una vez removidas las larvas, estas pueden ser depositadas en un recipiente estéril o limpio, y pueden ser almacenadas para su diagnóstico y conservación. Para esto, las larvas pueden ser mantenidas en refrigeración, ya sea en una nevera o en una hielera. De no contar con estos insumos, la larva puede ser sometida a una fijación en agua caliente (a más de 80 °C, pero no hirviendo) por 30 segundos, previo a su conservación en fluidos como etanol al 70-95 %, isopropanol al 50 %, metanol o formalina (Figura 3).

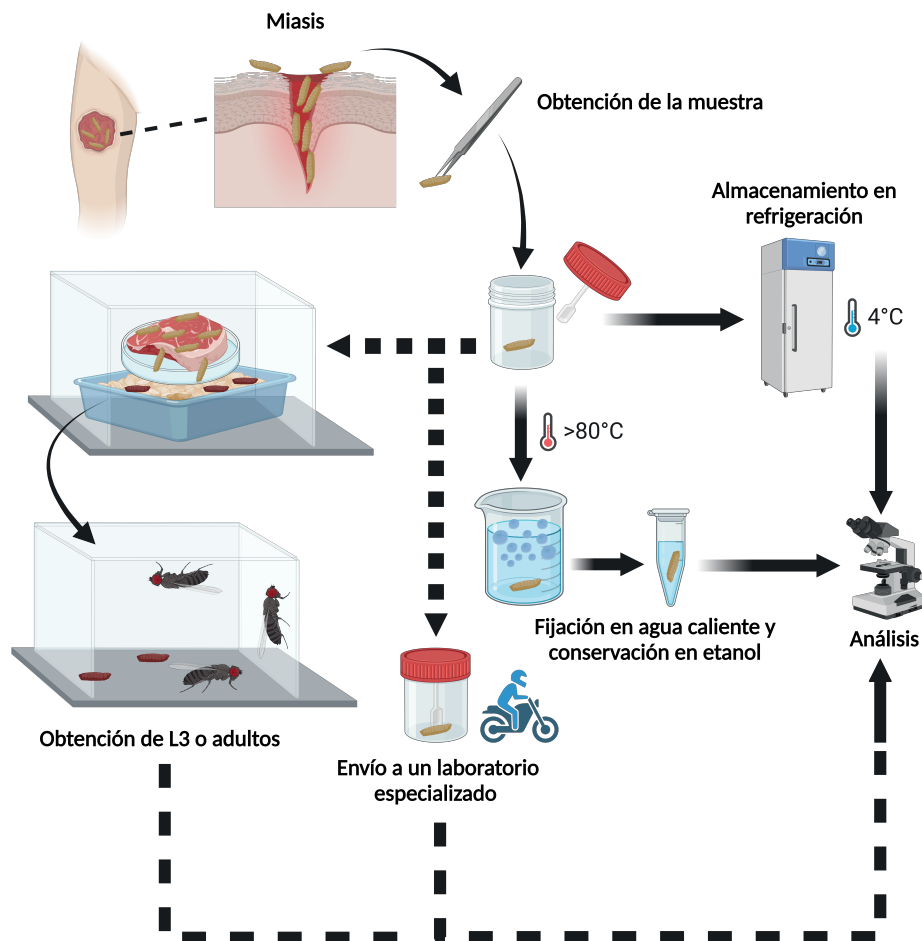


Figura 3. Algoritmo de procesamiento para muestras provenientes de miasis. Las flechas discontinuas representan pasos alternativos según el interés y flujo de trabajo del laboratorio. Creado con <https://BioRender.com>

Es importante fijar el material antes de la inmersión en un conservante, pues de lo contrario la larva podría oscurecerse, lo que dificultará su identificación. Si se tiene la posibilidad de hacer identificación por técnicas de biología molecular, las larvas deben ser conservadas sin preservante o en etanol absoluto a  $-20\text{ }^{\circ}\text{C}$  y nunca en formalina, ya que esta última puede impedir la identificación molecular (Amendt et al., 2007; Bambaradeniya et al., 2023).

En algunas ocasiones, es posible que se logren recolectar de la lesión únicamente larvas de primer y segundo estadio, que, a diferencia de las larvas de tercer estadio y los adultos, pueden ofrecer información limitada para su identificación. Si se desea obtener larvas de tercer estadio o adultos, y existe la posibilidad de recolectar larvas vivas, estas pueden ser colocadas sobre un sustrato que suministre el aporte nutricional para su desarrollo (como un trozo de hígado o carne crudos) y monitorear su desarrollo hasta obtener larvas de tercer estadio, las cuales luego serán separadas y analizadas. Si se requieren los adultos, la pupación de las larvas que ya hayan satisfecho sus necesidades nutricionales se induce en una cama de arena. Posterior a esto, las pupas se aíslan y se mantienen en condiciones controladas hasta la emergencia de los adultos. En caso de no contar con los insumos para realizar este procedimiento, las larvas de primer o segundo estadio pueden ser dispuestas en un recipiente de vidrio o polipropileno con debida aireación, y ser enviadas a un laboratorio especializado o de referencia (Figura 3) (Byrd y Tomberlin, 2020).

## Revisión

Algunos autores han empleado medios de cultivo como el agar sangre o agar sangre suplementado con el fin de inducir el desarrollo larval y mantener los especímenes (Sherman y My-Tien Tran, 1995; Firoozfar et al., 2011). No obstante, se debe contemplar que el sobrecrecimiento bacteriano podría, en ocasiones, llevar a la putrefacción y daño del material larval, por lo que este método no se recomienda como una medida de mantenimiento.

**PROCESAMIENTO DE LA MUESTRA, Fundamento de la técnica y protocolo** El procesamiento del material entomológico requiere de insumos que usualmente se encuentran disponibles en los laboratorios clínicos de diagnóstico (Cuadro 2).

Fase del procesamiento	Insumo	Sustituto
Análisis macroscópico	Estereoscopio, cámara fotográfica	NA
Manipulación del espécimen	Pinzas de punta fina	Palillos de madera
Disección	Agujas de disección, placas de petri, solución salina al 0.85 %	Agujas de tuberculina, hojas de bisturí, etanol incoloro 70-95 %
Montaje	Portaobjetos, cubreobjetos, medio Hoyer	Lactofenol claro
Análisis microscópico	Microscopio de luz	NA

Cuadro 2. Materiales y reactivos requeridos para el procesamiento de larvas de mosca provenientes de miasis, y sustitutos que se pueden emplear en su ausencia.

Inicialmente, se debe realizar la observación macroscópica de los especímenes al estereoscopio. Esta observación permitirá ver la disposición de los anillos de espinas, presencia o ausencia de tubérculos, papilas, entre otras estructuras de relevancia taxonómica. Al mismo tiempo, es conveniente tomar fotografías de estas estructuras, pues estas podrían perderse o alterarse en pasos posteriores. Seguidamente, se debe realizar una disección de las larvas, con el fin de retirar el contenido visceral y poder evidenciar el detalle de las estructuras diagnósticas presentes en el esqueleto cefalofaríngeo, espiráculos anteriores y espiráculos posteriores.

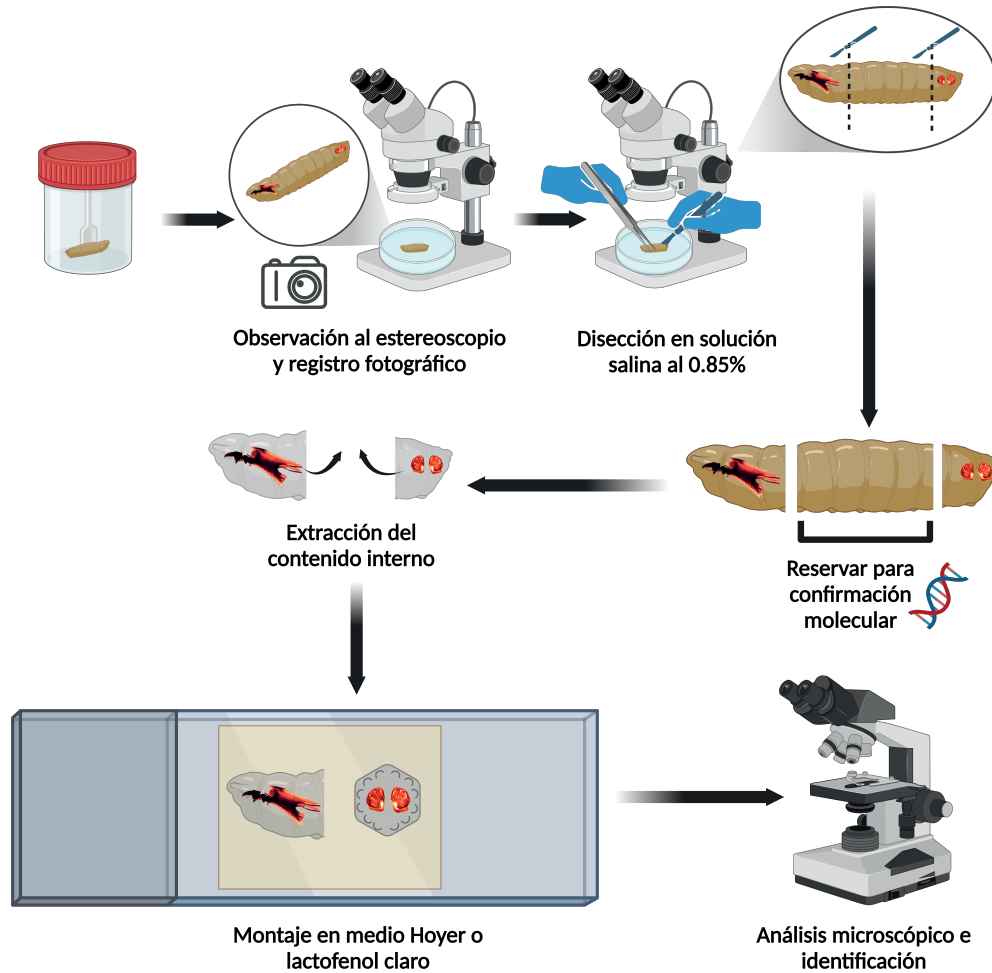


Figura 4. Protocolo ilustrado para la observación, disección, montaje y análisis de larvas de mosca. Creado con <https://BioRender.com>

El material disectado debe ser montado entre portaobjetos y cubreobjetos para su análisis microscópico, para lo que se puede utilizar un medio de montaje semipermanente como el Hoyer, que además permite la aclaración y la conservación del material por varios años (Cielecka et al., 2009). En ausencia de este, y si la intención no es conservar el montaje por periodos largos, se puede utilizar lactofenol claro, que es habitualmente empleado en los laboratorios clínicos para la identificación de hongos fuliginosos, y ha sido validado por los autores para el montaje de larvas de mosca. Además, el lactofenol propicia la aclaración del ejemplar en el tiempo, o al someter la preparación al calor (por ejemplo, incubando el montaje a 37 °C por al menos 24 horas). A continuación, se detalla el protocolo recomendado para el procesamiento de las muestras de larvas de mosca.

## PROTOCOLO

1. Observar la morfología general de la larva al estereoscopio. En este punto, se recomienda tomar fotografías del espécimen, con énfasis en las estructuras presentes (espiráculos posteriores, papilas y tubérculos).
2. Colocar el espécimen en una placa de Petri con solución salina al 0.85 %. Si no se dispone de esta, y si el espécimen ya fue fijado en agua caliente, se puede sustituir por etanol incoloro al 70-95 %.



## Revisión

3. Con la ayuda de pinzas y agujas de disección (en su ausencia se puede emplear un bisturí o agujas de tuberculina), cortar transversalmente justo después del esqueleto cefalofaríngeo y también antes del segmento anal. De esta manera se separarán las regiones anterior, medial y posterior de la larva. La región medial se puede almacenar a -20 °C, sin agregar preservante, en caso de que se requiera una confirmación molecular posteriormente.
4. Con pinzas y agujas de disección, retirar la mayor cantidad del contenido interno de la larva como sea posible (excepto estructuras de relevancia, como el esqueleto cefalofaríngeo), hasta que se tenga solamente la cutícula remanente. Alternativamente se pueden utilizar palillos de madera para generar presión gradualmente y expulsar el contenido poco a poco. En este punto, la luz debe ser capaz de atravesar el espécimen.
5. Preparar el montaje en medio Hoyer o lactofenol claro, entre porta- y cubreobjetos. La porción anterior de la larva debe montarse en un plano sagital, de manera tal que el esqueleto cefalofaríngeo y espiráculos anteriores se visualicen lateralmente. La porción posterior se coloca en un plano transversal, con los espiráculos posteriores viendo hacia el lente.
6. Revisar la preparación utilizando los aumentos de 10X y 40X, con la finalidad de ver los detalles que permitirán la identificación del espécimen.

## IDENTIFICACIÓN MORFOLÓGICA DE LARVAS DE MOSCA

La identificación morfológica de larvas de mosca productoras de miasis se basa en el estudio de muchos de los caracteres morfológicos mencionados en este trabajo (Figura 2), acompañado de las observaciones clínicas. Utilizando esta información es factible separar los especímenes ya sea a nivel de familia, o en algunos casos, a nivel de género o especie. Con el fin de facilitar la identificación de los agentes productores de miasis más comunes en Costa Rica, a continuación, se presenta una clave dicotómica pictórica para larvas de tercer estadio. Para este fin, se empleó la nomenclatura según Velázquez y colaboradores (2010) y Brown y colaboradores (2010). Todas las fotografías utilizadas en este trabajo provienen de material depositado en la Colección de Entomología Médica de la Facultad de Microbiología, Universidad de Costa Rica.

## CLAVE PICTÓRICA PARA IDENTIFICACIÓN DE LAS LARVAS DE MOSCA PRODUCTORAS DE MIASIS MÁS COMUNES DE COSTA RICA

- |     |  |                           |
|-----|--|---------------------------|
| 1.  | Larvas hemicéfalas, con región cefálica parcialmente esclerosada (rce) y retráctil; sifón terminal presente. Larvas recuperadas de muestras de heces ( <b>Fig. 5A</b> ).   | Stratiomyidae             |
| 1'. | Larvas acéfalas, con esqueleto cefalofaríngeo (ecf) evidente ( <b>Fig. 5B</b> ).   | 2                         |
| 2.  | Espiráculos posteriores con peritrema completo (per), botón diferenciado (bo) y hendiduras respiratorias sinuosas (hr) localizadas en la periferia ( <b>Fig. 6</b> ).  | <i>Musca domestica</i>    |
| 2'. | Sin esta combinación de caracteres.  | 3                         |
| 3.  | Larvas con extremo anterior (ant <sub>1</sub> ) más aguzado que el extremo posterior (pos <sub>1</sub> ) ( <b>Fig. 7A</b> ), o de grosor relativamente uniforme ( <b>Fig. 7B</b> ).  | 4                         |
| 3'. | Larvas con extremo posterior (pos <sub>2</sub> ) más aguzado que el extremo anterior (ant <sub>2</sub> ) ( <b>Fig. 7D, E</b> ).  | 5                         |
| 4.  | Larvas con una extensión tubular corta y esclerosada (et) en el segmento anal ( <b>Fig. 7B, C</b> ), usualmente expulsadas en heces.   | Syrphidae (en parte)      |
| 4'. | Larvas sin una extensión tubular corta y esclerosada en el segmento anal ( <b>Fig. 7A</b> ).   | 6                         |
| 5.  | Larvas con extremo posterior en formato de extensión tubular a manera de cola de ratón (et), usualmente expulsadas en heces ( <b>Fig. 7D</b> ).  | Syrphidae (en parte)      |
| 5'. | Larvas densamente provistas de anillos de espinas cuticulares robustas (ect) ( <b>Fig. 7E</b> ), espiráculos posteriores (epos) con hendiduras rectas no convergentes a la zona del botón ( <b>Fig. 7F</b> ), asociadas con miasis foruncular. | <i>Dermatobia hominis</i> |
| 6.  | Espiráculos posteriores con peritrema y hendiduras respiratorias rectas convergentes a la zona del botón ( <b>Fig. 8A, B</b> ).  | 7 (Calliphoridae)         |
| 6'. | Espiráculos posteriores sin peritrema ( <b>Fig. 8C</b> ); si presentan peritrema, las hendiduras respiratorias son rectas no convergentes a la zona del botón ( <b>Fig. 8D</b> ).  | 8                         |
| 7.  | Espiráculos posteriores expuestos, peritrema completo, botón diferenciado ( <b>Fig. 8A</b> ).  | 9                         |
| 7'. | Espiráculos posteriores en una fosa sutil (fs) ( <b>Fig. 9A</b> ), peritrema incompleto, botón indiferenciado ( <b>Fig. 8B</b> ).  | 10                        |
| 8.  | Espiráculos posteriores sin peritrema y botón, con setas espiraculares (se), larvas usualmente expulsadas en heces ( <b>Fig. 8C</b> ).   | Tephritidae               |

Revisión

- |  |   |
|--|---|
| <p>8'. Espiráculos posteriores con peritrema incompleto, botón indiferenciado y hendiduras respiratorias rectas no convergentes a la zona del botón, dispuestos en una fosa profunda (fp) (<b>Fig. 9B</b>).</p> <p>9. Distancia (i) entre las papilas dorsales internas (pdi) mayor a la distancia (ii) entre estas y las papilas dorsales mediales (pd<sub>m</sub>); distancia (i) entre papilas dorsales internas similar a distancia (iii) entre papilas dorsales internas y papilas dorsales externas (pd<sub>e</sub>), papilas mediales más cerca de las papilas internas que de las externas (<b>Fig. 9C</b>).</p> <p>9'. Sin esta combinación de caracteres.</p> <p>10. Larvas con tubérculos dorsales (td) y laterales (tl) prominentes dotados de espinas apicales (<b>Fig. 10A, B</b>); si carecen de estos, el esqueleto cefalofaríngeo presenta esclerito oral accesorio (eoa) (<b>Fig. 5B</b>).</p> <p>10'. Sin esta combinación de caracteres.</p> <p>11. Cordones traqueales (ct) pigmentados en la extensión de los últimos tres segmentos (<b>Fig. 11</b>).</p> <p>11'. Cordones traqueales pigmentados solo en la extensión de la mitad del último segmento o con pigmentación inaparente.</p> | <p>Sarcophagidae</p><br><p><i>Lucilia cuprina</i></p><br><p>otros Luciliinae o Calliphorinae</p><br><p><i>Chrysomya</i> spp.</p><br><p>11</p><br><p><i>Cochliomyia hominivorax</i></p> <p><i>Cochliomyia macellaria</i></p> |
|--|---|

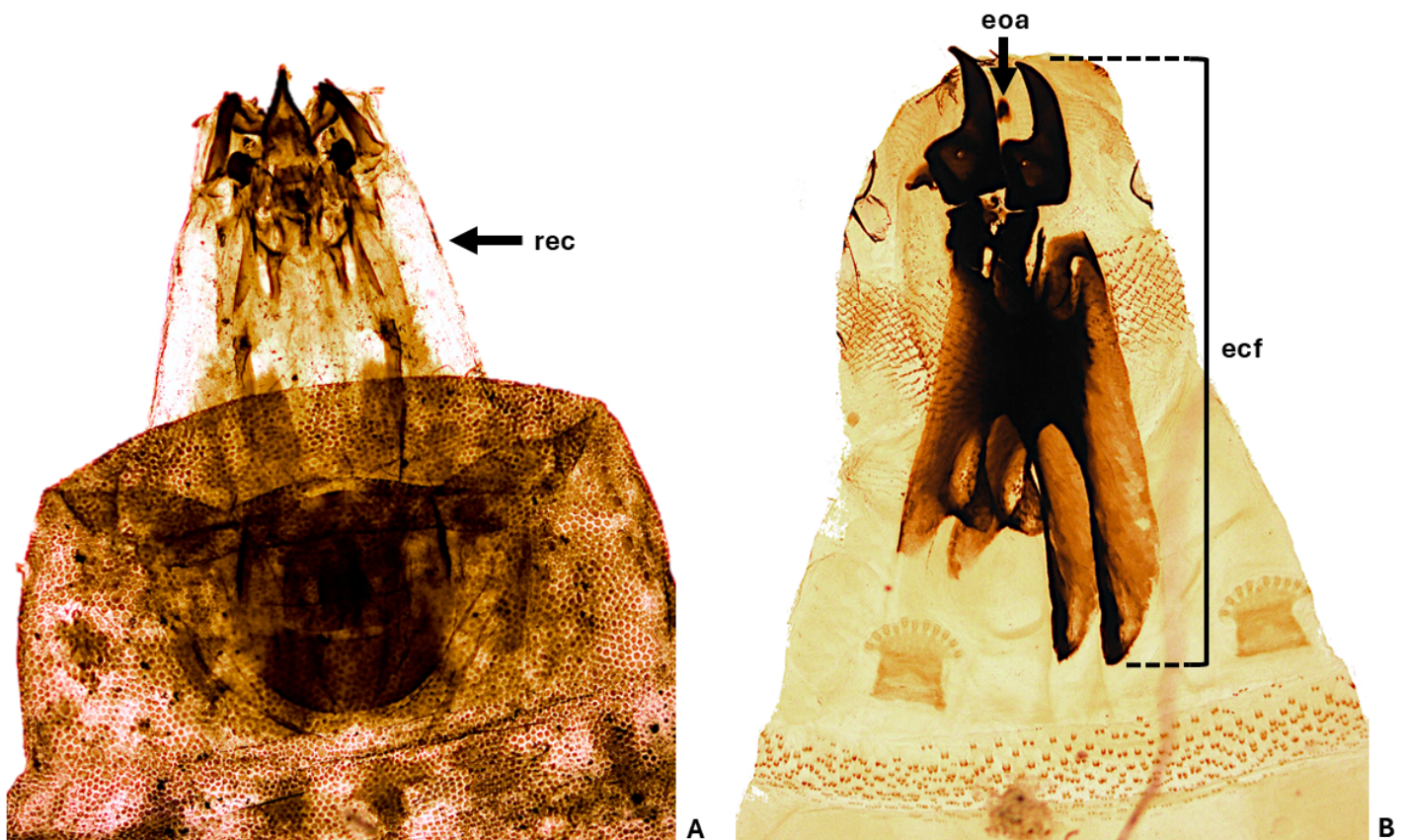


Figura 5. Estructuras presentes en larvas hemicéfalas y acéfalas. (A) Stratiomyidae con región cefálica parcialmente esclerosada (rec). (B) Región anterior de una larva de *Chrysomya megacephala*, esqueleto cefalofaríngeo (ecf) destacando el esclerito oral accesorio (eoa).

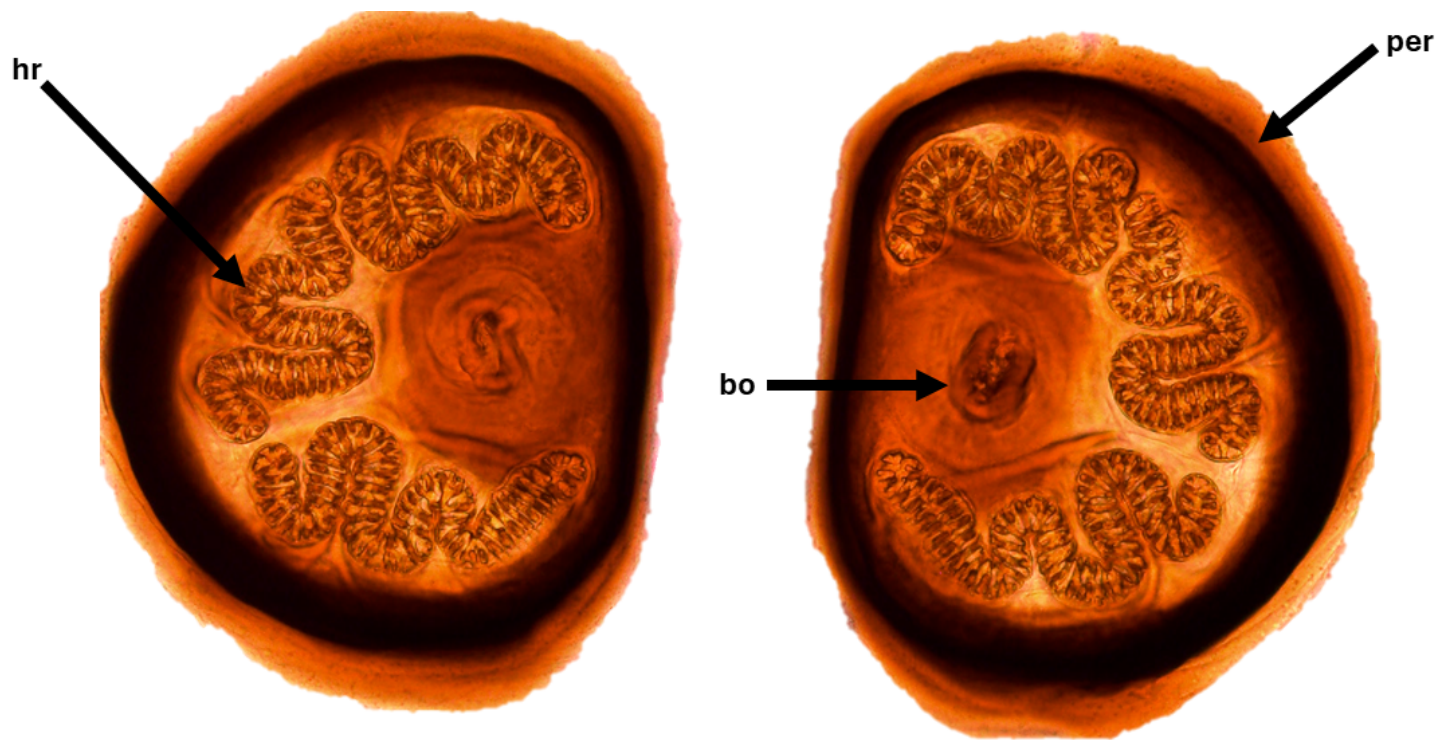


Figura 6. Espiráculos posteriores de *Musca domestica* con peritrema completo (per), botón diferenciado (bo) y hendiduras respiratorias sinuosas (hr) localizadas en la periferia.




Figura 7. Distintas morfologías larvales con base en el grosor de la región anterior y posterior. (A) Calliphoridae con la región anterior más aguzada ( $ant_1$ ) que la posterior ( $pos_1$ ). (B) Syrphidae con grosor uniforme y extensión tubular (et) corta. (C) Extensión tubular corta (et) en Syrphidae. (D) Syrphidae con la región posterior más aguzada ( $pos_2$ ) que la anterior ( $ant_2$ ), a manera de extensión tubular (et). (E) *Dermatobia hominis* con la región posterior más aguzada ( $pos_2$ ) que la anterior ( $ant_2$ ) y presencia de espinas cuticulares (ect) robustas. (F) Espiráculos posteriores de *Dermatobia hominis*.

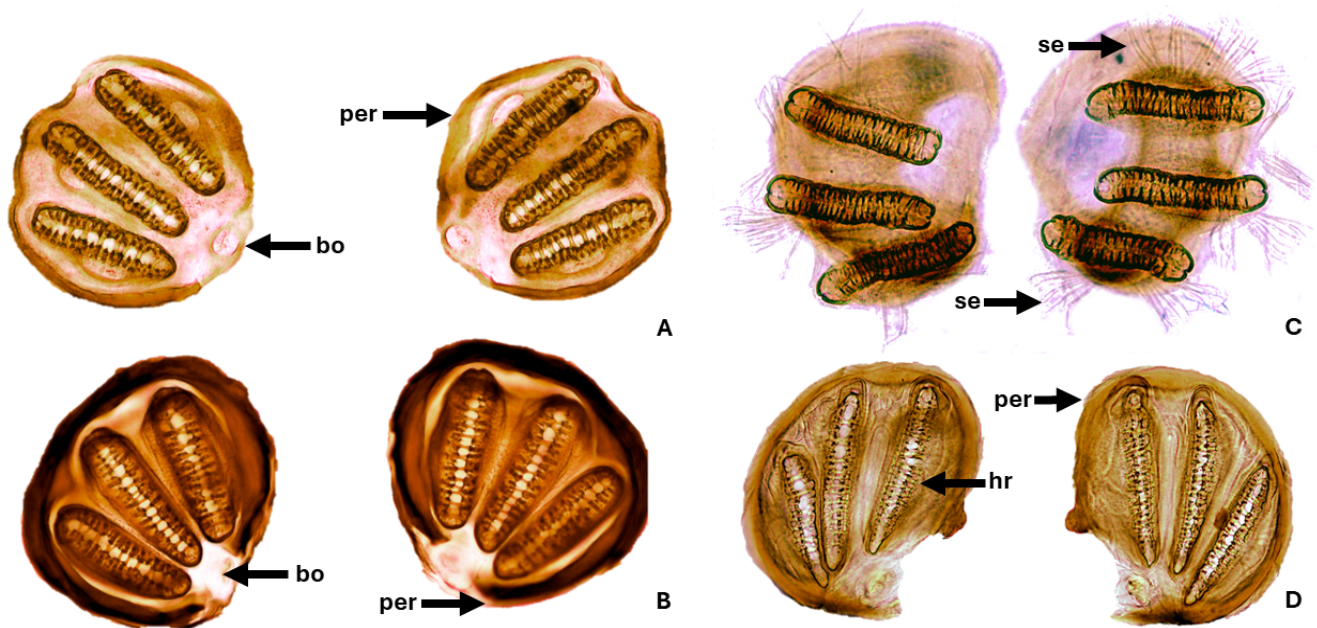


Figura 8. Distintas morfologías de los espiráculos posteriores. (A) *Lucilia cuprina* (Calliphoridae), peritrema completo, botón diferenciado y hendiduras respiratorias convergentes a la zona del botón. (B) *Cochliomyia macellaria* (Calliphoridae), peritrema incompleto, botón indiferenciado, hendiduras respiratorias convergentes a la zona del botón. (C) Tephritidae, peritrema y botón ausentes, presencia de setas espiraculares (se). (D) Sarcophagidae, peritrema incompleto, botón indiferenciado, hendiduras respiratorias rectas no convergentes a la zona del botón.

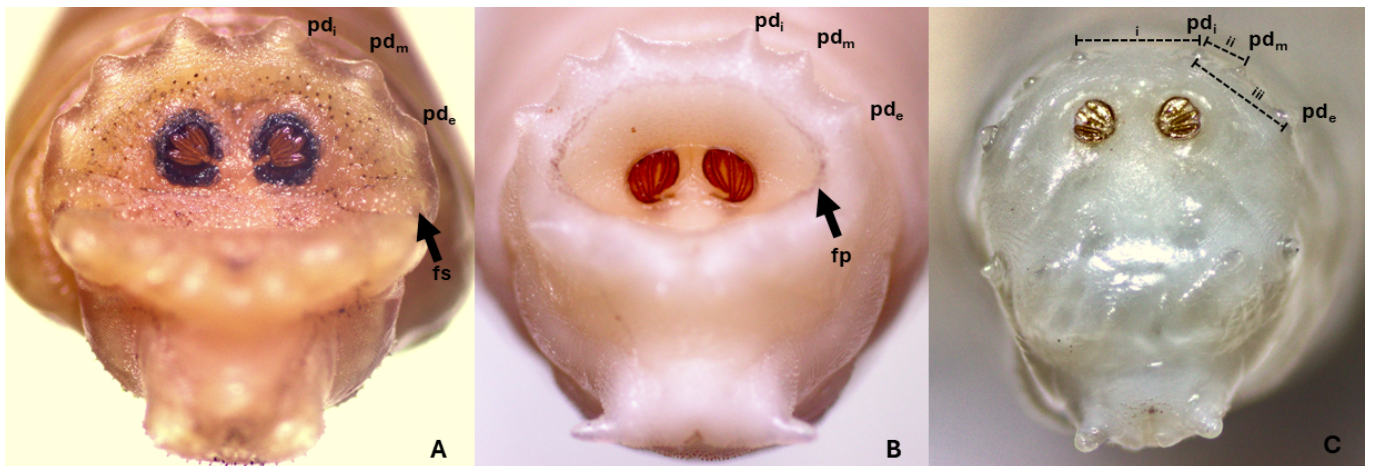


Figura 9. Disposición de los espiráculos posteriores, papilas dorsales internas (pd<sub>i</sub>), mediales (pd<sub>m</sub>) y externas (pd<sub>e</sub>), en el segmento anal. (A) Espiráculos dispuestos en una fosa sutil (Calliphoridae: Chrysomyinae). (B) Espiráculos dispuestos en una fosa profunda (Sarcophagidae). (C) Espiráculos expuestos en el ápex del segmento anal (Calliphoridae: Luciliinae o Calliphorinae), y distancia (i, ii y iii) entre papilas dorsales en *Lucilia cuprina*.

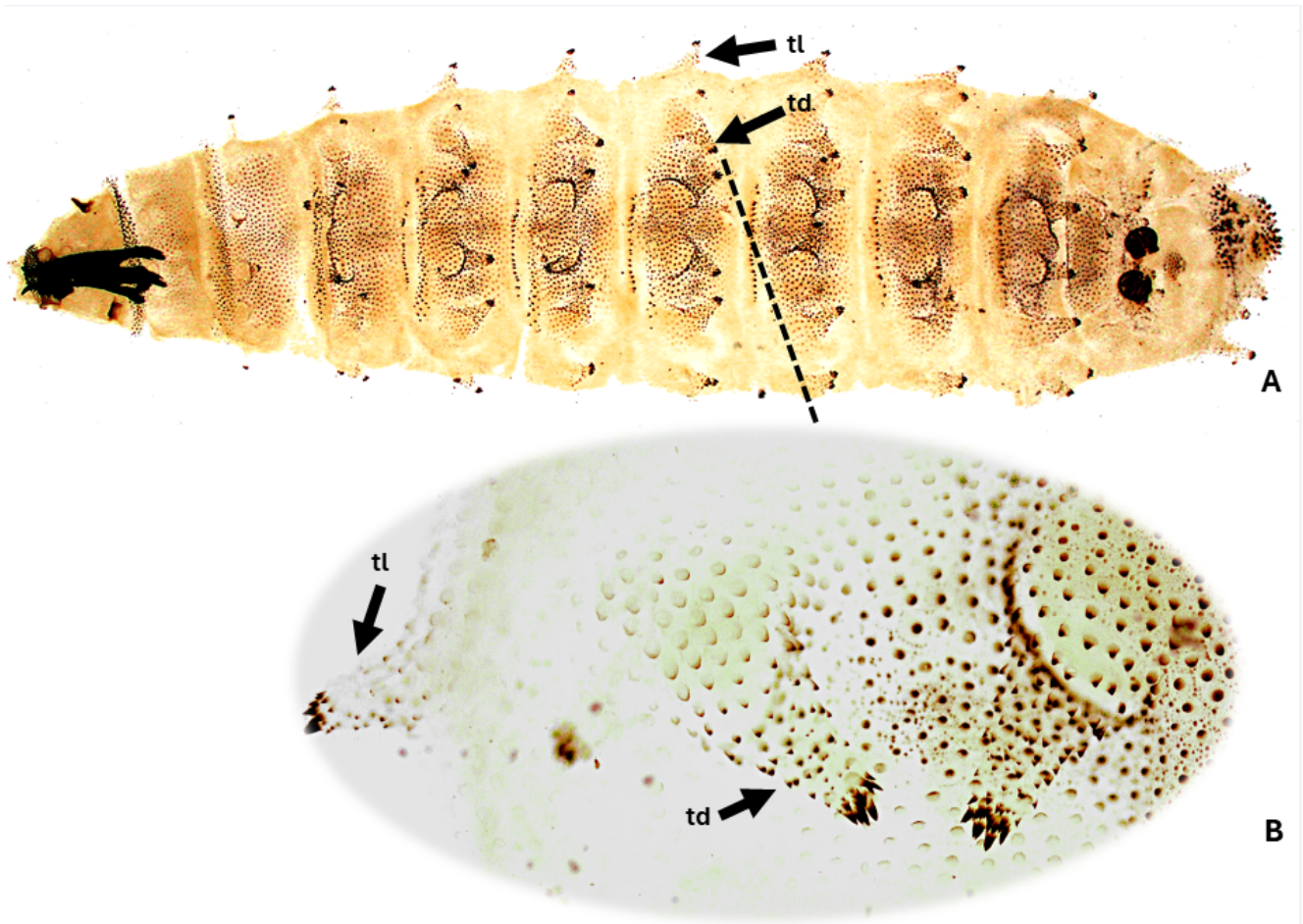


Figura 10. Estructuras características de *Chrysomya* spp. (A) *Chrysomya* sp. con tubérculos dorsales (td) y laterales (tl) presentes. (B) Tubérculos dorsales (td) y laterales (tl).

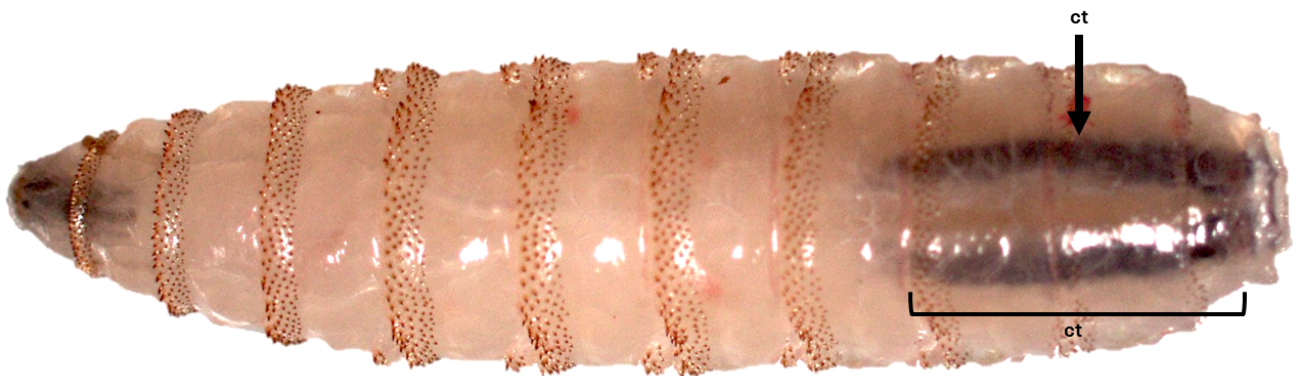


Figura 11. Cordones o troncos traqueales pigmentados (ct) en *Cochliomyia hominivorax*.

**CONCLUSIONES** Las miasis representan un problema de salud pública en Costa Rica. Estas infestaciones por larvas de moscas pueden causar graves lesiones en humanos, que afectan la calidad de vida de las personas que las sufren y que se pueden complicar si no son tratadas de manera eficaz. Ante una amplia diversidad de agentes que potencialmente puede estar vinculados con cuadros de miasis, y con variaciones importantes en sus ciclos de vida e implicaciones clínicas, es importante recalcar que la identificación correcta del grupo taxonómico implicado puede guiar el manejo clínico específico del paciente y estrategias de prevención y control diferenciadas; así como acciones correctivas con diferentes implicaciones (por ejemplo, cuando se tratan de miasis adquiridas en el nosocomio).

**AGRADECIMIENTOS** Los autores agradecen a los estudiantes del curso MP-1041 Entomología Médica (2024), de la Licenciatura en Microbiología y Química Clínica, Facultad de Microbiología, Universidad de Costa Rica, por sus observaciones durante la validación de la clave dicotómica presentada en este trabajo. Se agradece también al Sr. Iván Coronado Coronado, asistente de la Sección de Entomología Médica, por su apoyo técnico y asistencial, y al Lic. Andrés Arias Paco, curador del Museo de Insectos de la Universidad de Costa Rica, por la fotografía de *Cochliomyia hominivorax* presentada en la Figura 2.

**FINANCIAMIENTO** Financiamiento otorgado por la Vicerrectoría de Investigación, Proyecto B5735-21 Colección de Entomología Médica y Vicerrectoría de Acción Social, Proyecto ED-548 Diagnóstico de Artrópodos Ectoparásitos y otros Grupos de Importancia en Salud Pública, Universidad de Costa Rica.

## REFERENCIAS

- Amat, E. (2009). Contribución al conocimiento de las Chrysomyinae y Toxotarsinae (Diptera: Calliphoridae) de Colombia. *Revista mexicana de biodiversidad*, 80(3), 693-708. [http://www.scielo.org.mx/scielo.php?script=sci\\_arttext&pid=S1870-34532009000300012&lng=es&tlng=es](http://www.scielo.org.mx/scielo.php?script=sci_arttext&pid=S1870-34532009000300012&lng=es&tlng=es).
- Amendt, J.; Campobasso, C.P.; Gaudry, E.; Reiter, C.; LeBlanc, H.N.; Hall, M.J. (2007). European Association for Forensic Entomology. Best practice in forensic entomology-standards and guidelines. *International Journal of Legal Medicine*, 121(2):90-104. doi: 10.1007/s00414-006-0086-x.
- Akhoundi, M.; Ranorohasimanana N.M.; Brun, S.; Kauffmann-Lacroix, C.; Izri, A. (2022). *Clogmia albipunctata* (Nematocera; Psychodidae) as the etiologic agent of myiasis: True or false? *Diagnostics*, 12(9): 2129. <https://doi.org/10.3390/diagnostics12092129>.
- Batista-da-Silva, J.A.; Borja, G.E.; Queiroz, M.M. (2012). A severe case of cutaneous myiasis in São Gonçalo, Brazil, and a simple technique to extract New World screw-worm *Cochliomyia hominivorax* (Coquerel) (Diptera: Calliphoridae). *Neotropical Entomology*, 41(4):341-2. doi: 10.1007/s13744-012-0038-8.
- Baumgartner, D. L. (1993). Review of *Chrysomya ruffifacies* (Diptera: Calliphoridae). *Journal of medical entomology*, 30(2), 338–352. <https://doi.org/10.1093/jmedent/30.2.338>
- Bambaradeniya, T.B.; Magni, P.A.; Dadour, I.R. (2023). A Summary of Concepts, Procedures and Techniques Used by Forensic Entomologists and Proxies. *Insects*, 14(6):536. doi: 10.3390/insects14060536.
- Brown, B.V.; Borkent, A.; Cumming, J.M.; Wood, D.M.; Woodley, N. E.; Zumbado, M. A. (2010). *Manual of Central American Diptera, Volume 2*. 728 pp. NRC Research Press, Ottawa, Ontario, Canada. Proceedings of the Entomological Society of Washington.
- Buenaventura, E; Pape, T. (2017). Multilocus and multiregional phylogeny reconstruction of the genus *Sarcophaga* (Diptera, Sarcophagidae). *Molecular Phylogenetics and Evolution*. 107: 619-629. <https://doi.org/10.1016/j.ympev.2016.12.028>.
- Byrd, J.H., Tomberlin, J.K. (2020). *Forensic Entomology: The Utility of Arthropods in Legal Investigations*. 3ra ed.; CRC Press: Boca Raton, Florida, Estados Unidos; ISBN 978-0-8153-5020-0.
- Calderón-Arguedas, O.; Murillo Barrantes, J.; Solano, M.E. (2005). Miasis entérica por *Hermetia illucens* (Diptera: Stratiomyidae) en una paciente geriátrica de Costa Rica. *Parasitología Latinoamericana*, 60(3-4): 162-164. <https://dx.doi.org/10.4067/S0717-77122005000200010>
- Calderón-Arguedas, O.; Luna, S.; Miranda, G.; Troyo, A. (2014). *Blaesoxipha plinthopyga* (Diptera: Sarcophagidae) como responsable de miasis nosocomiales en Costa Rica. *Acta médica costarricense*. 56(1): 31-34.
- Catts, E.P. (1982). Biology of New World bot flies: Cuterebridae. *Annual Review of Entomology*. 27:313–318.
- Céspedes, F. R.; Arguedas, S. J.; Guillen, S. G.; Hevia Urrutia, G. (1962). Dermatobiasis mortal. *Acta Médica Costarricense* 5(3):175-181.
- Cielecka, D.; Salamatin, R.; & Garbacewicz, A. (2009). Zastosowanie płynu Hoyer'a do diagnostyki i badań morfologicznych niektórych pasożytów [Usage of the Hoyer's medium for diagnostics and morphological studies of some parasites]. *Wiadomości parazytologiczne*, 55(3), 265–270.
- Eldridge, B.F. & Edman, J.D. (2012). *Medical Entomology: A Textbook on Public Health and Veterinary Problems Caused by Arthropods*. Springer Science & Business Media, Berlin.
- Erzindcioglu, Y. Z. (1987). The larvae of some blowflies of medical and veterinary importance. *Medical and veterinary entomology*, 1(2), 121–125. <https://doi.org/10.1111/j.1365-2915.1987.tb00332.x>
- Failoc-Rojas, V.E.; Molina-Ayasta, C.; Salazar-Zuloeta, J.; Samamé, A.; Silva-Díaz, H. (2018). Case Report: Myiasis due to *Cochliomyia hominivorax* and *Dermatobia hominis*: Clinical and Pathological Differences between Two Species in Northern Peru. *American Journal of Tropical Medicine and Hygiene*, 98(1):150-153. doi: 10.4269/ajtmh.16-0437.
- Firoozfar, F.; Moosa-Kazemi, H.; Baniardalani, M.; Abolhassani, M.; Khoobdel, M. & Rafinejd, J. (2011). Mass rearing of *Lucilia sericata* Meigen (Diptera: Calliphoridae). *Asian Pacific journal of tropical biomedicine*, 1(1), 54–56. [https://doi.org/10.1016/S2221-1691\(11\)60068-3](https://doi.org/10.1016/S2221-1691(11)60068-3)
- Forero-Becerra, E.; Cortés-Vecino, J.; Villamil-Jiménez, L. (2008). Problemática del gusano barrenador del ganado, *Cochliomyia hominivorax* (Coquerel, 1858) en Colombia. *Revista MVZ Córdoba*, ISSN 1909-0544, Vol. 13, Nº. 2, 2008, pages. 1400-1414. 13.
- Francesconi, F. & Lupi, O. (2012). Myiasis. *Clinical microbiology reviews*. 25(1), 79–105. <https://doi.org/10.1128/CMR.00010-11>
- Flórez, E. & Wolff, M. (2009). Descripción y clave de los estadios inmaduros de las principales especies de Calliphoridae (Diptera) de importancia forense en Colombia. *Neotropical Entomology*, 38(3), 418-429. <https://doi.org/10.1590/s1519-566x2009000300019>



- Geden, C.; Nayduch, D.; Scott, J.; Burgess, E.; Gerry, A.; Kaufman, P.; Thomson, J.; Pickens, V.; Machtinger, E. (2021). House Fly (Diptera: Muscidae): Biology, Pest Status, Current Management Prospects, and Research Needs. *Journal of Integrated Pest Management*. 12. 10.1093/jipm/pmaa021.
- Gobbi, F.A. (2012). Biología reproductiva y caracterización morfológica de los estadios larvarios de *Hermetia illucens* (L., 1758) (Diptera: Stratiomyidae). Bases para su producción masiva en Europa. Tesis doctoral. Universidad de Alicante.
- James, M.T. (1947). The flies that cause myiasis in man. U.S. Department of Agriculture, Miscellaneous Publication 631. Washington, DC: U.S. Government Printing Office.
- James, M.T. (1960). The soldier flies or Stratiomyidae of California. *Bulletin of the California Insect Survey*, 6, 79e122.
- Jirón, L.F.; Zeledón, R. (1979). El género *Anastrepha* (Diptera; Tephritidae) en las principales frutas de Costa Rica y su relación con pseudomiasis humana. *Revista De Biología Tropical*, 27(1), 155–161. <https://revistas.ucr.ac.cr/index.php/rbt/article/view/25705>
- Kenney, M. (1945). Experimental intestinal myiasis in man. *Proceedings of the Society for Experimental Biology and Medicine* 60: 235–237.
- Laake E.W., Cushing E.C. & Parish H.E. (1936). Biology of the Primary Screw Worm Fly, *Cochliomyia americana*, and a Comparison of its Stages with those of *C. macellaria*. United States Department of Agriculture, Technical Bulletin No. 500, USA, 24 pp.
- López, R. & Rodríguez, L.M. (1997). *Cochliomyia hominivorax*: Criterios para su identificación. Programa para la erradicación del gusano barrenador del ganado, República de Costa Rica - Estados Unidos de América, Centro de Identificación Nacional.
- López, G.; Romero, I.; Parra-Henao, G. (2017). Miasis gástrica e intestinal por *Ornidia obesa* (Diptera: Syrphidae) en humanos. Primer reporte en Colombia. *Revista MVZ Córdoba*. 22. 5755. 10.21897/rmvz.935.
- Morales, M.T. (1971). Las miasis en nuestro niños. Estudio de 35 casos. *Revista Médica del Hospital Nacional de Niños Dr. Carlos Sáenz Herrera* 6(2): 95-102.
- Mullen, G.; Durden, L. (2019). *Medical and Veterinary Entomology*. 3ed. Academic Press.
- Pérez-Bañón, C.; Rojas, C.; Vargas, M.; Mengual, X.; Rojo, S. (2020). A world review of reported myiasis caused by flower flies (Diptera: Syrphidae), including the first case of human myiasis from *Palpada scutellaris* (Fabricius, 1805). *Parasitology Research*, 119(3): 815–840. <https://doi.org/10.1007/s00436-020-06616-4>
- Prado, A. M.; Savino, A. G. & Thyssen, P. J. (2023). Interactive Key for Third Instar Larvae of Neotropical Blow Flies (Insecta, Diptera, Calliphoridae): the Contribution of Computational Tools to Assist in Species Identification. *Neotropical entomology*, 52(3), 373–379. <https://doi.org/10.1007/s13744-022-00985-4>
- Sánchez-Sánchez, R.; Calderón-Arguedas, O.; Mora-Brenes, N.; Troyo, A. (2014). Miasis nosocomiales en América Latina y el Caribe: ¿una realidad ignorada? *Revista Panamericana de Salud Pública* 36(3), 201–205.
- Sancho, E. (1988). Dermatobia, the Neotropical warble fly. *Parasitology Today* 4: 242–246.
- Sandoval-Arias, S.; Morales-Montero, R.; Araya-Valverde, E.; Hernández-Carvajal, E. (2020). DNA barcoding of *Lucilia* blow flies (Diptera: Calliphoridae) collected in Costa Rica. *Revista Tecnología en Marcha*, 33(1), 99-110. <https://dx.doi.org/10.18845/tm.v33i1.5025>
- Spradbery J.P. (1994). Screw-worm fly: a tale of two species. *Agricultural Zoology Reviews*, 6, 1–62.
- SENASA (Servicio Nacional de Salud Animal), 2024. Boletín Epidemiológico Extraordinario Gusano Barrenador. Ministerio de Agricultura y Ganadería, Gobierno de Costa Rica. Disponible en: <https://www.senasa.go.cr/informacion/centro-de-informacion/informacion/estado-sanitario/boletines-epidemiologicosextraordinarios> . Accesado el 14 de junio de 2024.
- Service, M. (2012). *Medical Entomology for Students*. 5ta ed. Cambridge: Cambridge University Press.
- Solano, N.; Castrillo, A.; Parra, E.; Medina, C. (2020). A Huge Orofacial Myiasis, the Importance of Ideal Management: A Case Report. *International Journal of Scientific Research in Dental and Medical Sciences*, 2 (1). pp. 17-19.
- Sherman, R. A., & My-Tien Tran, J. M. (1995). A simple, sterile food source for rearing the larvae of *Lucilia sericata* (Diptera: Calliphoridae). *Medical and veterinary entomology*, 9(4), 393–398. <https://doi.org/10.1111/j.1365-2915.1995.tb00011.x>
- Smith, S.M. (2015). Treating infestations of the human botfly, *Dermatobia hominis*. *The Lancet Infectious Diseases*, 15(5):512. doi: 10.1016/S1473-3099(15)70146-5.
- Vargas, J. (1999). Distribución y morfología de adultos e inmaduros de moscas califóridas (Diptera: Calliphoridae) de importancia forense en Costa Rica. Proyecto de Tesis para optar por el grado de Licenciado en Biología con énfasis en Zoología. Universidad de Costa Rica, Facultad de Ciencias Biológicas, Escuela de Biología. 105 p.

Velásquez, Y.; Magaña, C.; Martínez-Sánchez, A. & Rojo, S. (2010). Diptera of forensic importance in the Iberian Peninsula: larval identification key. *Medical and veterinary entomology*, 24(3), 293–308. <https://doi.org/10.1111/j.1365-2915.2010.00879.x>

Venegas-Montero, D. P.; Alfaro-Vellanero, M. J.; Rojas-Araya, D.; Calderón-Arguedas, Ó.; Vargas-Castro, C. M.; Baldioceda-Villarreal, A.; Chaves-González, L. E.; Camacho-Leandro, J. & Troyo, A. (2024). Case Report: Re-Emergence of *Cochliomyia hominivorax* in Costa Rica: Report of a Human Myiasis Case 23 Years after Elimination. *The American journal of tropical medicine and hygiene*, 111(5), 1020–1023. <https://doi.org/10.4269/ajtmh.24-0342>

Villalobos, G.; Vega-Memije, M.E.; Maravilla, P.; Martínez-Hernández, F. (2016). Myiasis caused by *Dermatobia hominis*: Countries with increased risk for travelers going to neotropical areas. *International Journal of Dermatology*. 55. [10.1111/ijd.13302](https://doi.org/10.1111/ijd.13302).

Wyss, J.H. (2001). Screwworm eradication in the Americas. Proceedings of the 19th Conference of the OIE Regional Commission for Europe, Jerusalem (Israel), 19–22 September 2000, Office International des Epizooties, Paris, France, 239–244.

Zeledón, R. (1957). Algunas observaciones sobre la biología de *Dermatobia hominis* (L. Jr.) y el problema del tórsalo en Costa Rica. *Revista De Biología Tropical*. 5(1), 63–75. <https://doi.org/10.15517/rev.biol.trop.1957.28929>

Zumpt, F. (1963). The problem of intestinal myiasis in humans. *South African Medical Journal*. 37: 305-307.

Zumpt, F. (1965). Myiasis in man and animals in the old world: A textbook for physicians, veterinarians and zoologists. Butterworth, London. 267 p.